

Sergiusz Karpov i Wiera Chmielewska

Irydologia w praktyce



**Niezwykłe tania i skuteczna
forma diagnozowania
Twojego stanu zdrowia**

Niniejszy **darmowy** ebook zawiera fragment
pełnej wersji pod tytułem:
”Irydologia w praktyce”
Aby przeczytać informacje o pełnej wersji, [kliknij tutaj](#)

Darmowa publikacja dostarczona przez
ZloteMysli.pl

Niniejsza publikacja może być kopiowana, oraz dowolnie rozprowadzana tylko i wyłącznie w formie dostarczonej przez Wydawcę. Zabronione są jakiegokolwiek zmiany w zawartości publikacji bez pisemnej zgody wydawcy. Zabrania się jej odsprzedaży, zgodnie z [regulaminem Wydawnictwa Złote Myśli](#).

© Copyright for Polish edition by ZloteMysli.pl

Data: 26.06.2006

Tytuł: Irydologia w praktyce (fragment utworu)

Autor: Sergiusz Karpov i Wiera Chmielewska

Projekt okładki: Marzena Osuchowicz

Korekta: Justyna Mroczkowska

Skład: Anna Grabka

Internetowe Wydawnictwo Złote Myśli

Złote Myśli s.c.

ul. Daszyńskiego 5

44-100 Gliwice

WWW: www.ZloteMysli.pl

EMAIL: kontakt@zlotemysli.pl

Wszelkie prawa zastrzeżone.

All rights reserved.

SPIS TREŚCI

<u>WSTĘP</u>	4
<u>HISTORIA IRYDOLOGII</u>	5
<u>CZYM JEST IRYDOLOGIA?</u>	8
<u>BUDOWA OKA I TĘCZÓWKI</u>	12
<u>PERYFERYCZNE ZNAKI</u>	17
<u>Rola brwi w diagnozie</u>	17
<u>Rola powiek w diagnozie</u>	18
<u>Rola twardówki w diagnozie</u>	18
<u>Rola rogówki w diagnozie</u>	19
<u>TYPOWANIE IRYDOGENETYCZNE</u>	21
<u>Charakteryzacja tęczówki</u>	23
<u>Gęstość tęczówki</u>	24
<u>ROLA KOLORU TĘCZÓWKI W DIAGNOZIE</u>	30
<u>PODSTAWOWE ZNAKI TĘCZÓWKI</u>	33
<u>Znaki strukturalne</u>	33
<u>Łakuny</u>	34
<u>Znaki refleksyjne</u>	38
<u>Plamy na tęczówce</u>	43
<u>Plamy toksyczne</u>	43
<u>Plamy ostateczne</u>	43
<u>Plamy pigmentacyjne</u>	45
<u>RELIEF TĘCZÓWKI</u>	54
<u>RĄBEK BARWINKOWY</u>	57
<u>PIERŚCIEŃ AUTONOMICZNY</u>	60
<u>ŻRENICZA W DIAGNOZOWANIU</u>	68
<u>Żrenica skacząca i nieruchoma</u>	68
<u>Anizokoria</u>	68
<u>Spłaszczenia źrenicowe</u>	69
<u>TOPOGRAFIA TĘCZÓWKI</u>	73
<u>REJESTRACJA WYNIKÓW BADAŃ</u>	77
<u>Protokół badania</u>	77
<u>Sprzęt irydologiczny</u>	79
<u>TABELA TOPOGRAFICZNA</u>	82
<u>BIBLIOGRAFIA</u>	123

WSTĘP

Witam Cię, Drogi Czytelniku!

Razem z żoną od lat prowadzimy prywatny gabinet medycyny niekonwencjonalnej. Podstawą naszych badań jest analiza tęczówki oka. Przez prawie 15 lat wskazujemy statystyczne zależności pomiędzy patologiami w organach a występowaniem znamion na tęczówce. Na podstawie własnych doświadczeń i analizy prac wybitnych światowych irydologów opracowaliśmy topologię irydologiczną w postaci tablicy pozwalającej określić organy, które są statystycznie powiązane z jednym z 360 pól projekcyjnych na tęczówce oka.

W sposób prosty i dokładny spróbuję opisać podstawy badań pozwalających bezinwazyjnie określić ogólny stan organizmu.

HISTORIA IRYDOLOGII

Irydologia jest starożytnym sposobem rozpoznawania patologii organów naszego organizmu, wykorzystującym analizę tęczówki oka. Jeszcze ponad 3 tysiące lat temu w Indiach, Chinach i Japonii starożytni lekarze wydzielali odpowiednie pola na tęczówce oka, w celu zbadania zmian, które powstały w wyniku pewnych schorzeń. Dowody wykorzystania analizy wyglądu tęczówki oka do badania organizmu ludzkiego odnaleziono nawet w papirusach faraona Tutenchamona. Autorem pracy na ten temat był ksiądz El Aksy.

Starożytni rolnicy wykorzystywali elementy irydologii przy zakupie koni, krów i owiec, analizując plamki na oczach zwierząt. Ksiądz El Aksy przekazał swoją wiedzę lekarzom z Indochin, Tybetu i Babilonii, co spowodowało rozpowszechnienie tej metody na całym świecie.

Kolejny etap rozwoju irydologii rozpoczął F. Meyens, kiedy w 1670 roku w Dreźnie została opublikowana jego monografia „Physiognomica medica”. W 1813 roku lekarz G.J. Beer z Wiednia ściśle powiązał schorzenia w organizmie ze zmianami na tęczówce oka w swojej książce „Nauka o schorzeniach ocznych”.

Następny krok w rozwoju irydologii zawdzięczamy wybitnemu węgierskiemu uczonemu, lekarzowi I. Peczely, który w wyniku

długoletnich badań opracował pierwszą w świecie mapę topologiczną tęczówki oka. I. Peczely od dziś uznawany jest za prekursora metody irydologicznej.

Ten historyczny etap rozwoju irydologii trwał do lat pięćdziesiątych XX-go stulecia. W tym samym czasie inny wybitny naukowiec irydolog, ksiądz i naturopata ze Szwecji N. Liljequist w roku 1897 opublikował swoją pracę „Diagnoza na podstawie oka”. W roku 1920 dr M. Madaus zaczyna wydawać czasopismo o irydologii pod tytułem „Iriscorrespondens”, które pozwoliło zorganizować działalność irydologów z całego świata.

W 1909 roku w Chicago A. Lindlar wydaje książkę pod tytułem „Irydodiagnostyka i inne metody diagnostyczne”, w której próbuje naukowo określić podstawy irydologii i naturopatii. W tym okresie powstaje także szereg prac takich wybitnych irydologów jak I. Anderer, F. Vida, I. Deck, F. Roberts, R. Bourdiol, T. Kiiege, P. Dimkow, z których każdy stworzył swoją mapę topologiczną tęczówki oka.

Po zakończeniu drugiej wojny światowej, w drugiej połowie dwudziestego stulecia, zainteresowanie irydologią jako nieinwazyjną metodą badania całego organizmu mocno wzrasta. W krajach europejskich, a później również w Ameryce, Kanadzie, Japonii zostały stworzone wyspecjalizowane centra badawcze, próbujące połączyć irydologię z klasycznymi badaniami klinicznymi. Właśnie w tym okresie powstaje pojęcie „irydologia kliniczna”.

W niektórych krajach zaczęto wykładać irydologię na studiach medycznych jako dziedzinę naukowo – medyczną. We Francji, USA i innych krajach powstają stowarzyszenia irydologów. W mieście Ettlingen w Niemczech I. Deck stworzył Instytut Badań Fundamentalnych w dziedzinie irydologii. Wynikiem jego 30-letniej praktyki są dwie monografie: „Podstawy irydodiagnostyki” z 1965 roku i „Irydodiagnostyka różniczkowa” z 1980 roku.

W roku 1951 B. Jensen w USA założył Organizację Irydologów (FIA), a w 1970 roku opublikował książkę „Nauka i praktyka irydologii”, która po dzień dzisiejszy uznawana jest za podstawowy podręcznik w tej dziedzinie.

W roku 1980 w dawnej Czechosłowacji odbyła się międzynarodowa konferencja z irydotroniki, w której uczestniczyło wielu fachowców: lekarze, fizycy, elektrycy, inżynierowie, praktykujący irydologowie. W tym momencie irydologia awansuje do miana dziedziny naukowej. Poważnym wsparciem irydologii staje się rozwój techniki komputerowej.

Bez względu na to, że korzenie irydologii sięgają daleko w przeszłość, jest ona dość młodą i dynamicznie rozwijającą się dziedziną. Tempo jej rozwoju ciągle wzrasta. Nauka ta kryje jeszcze sporo tajemnic, lecz jest wyjątkowo pomocna w ekspresowych badaniach całego organizmu. Nie wymaga również drogiego sprzętu badawczego.

CZYM JEST IRYDOLOGIA?

Irydologia jest sposobem na bezinwazyjną i szybką ocenę ogólnego stanu naszego organizmu. Jest swoistą książką chorób. „Jeżeli oko masz czyste, to i ciało zdrowe” - tak pisze Biblia.

Informatywność irydologii jest dość wysoka. Schorzenia przewlekłe, odczucia bólowe różnego rodzaju (np. w wyniku wypadku), stany zapalne naszych organów są widoczne w wyniku badania irydologicznego.

Według dzisiejszych badań przyjmuje się, że całe nasze ciało pokryte jest siatką eksteroreceptywnych pól, projekcyjnie związanych z odpowiednimi organami naszego organizmu. Niektóre z nich mają dość wysoką informatywność, inne – mniejszą.

Całą sieć projekcyjnych pól można podzielić na odpowiednie struktury:

- skórne projekcyjne pola według klasycznej chińskiej akupunktury na ciele i twarzy;
- skórne projekcyjne pola na dłoniach i stopach;
- śluzowe językowe projekcyjne pola;
- skórno – śluzowe projekcyjne pola nosa i zatok nosowych;
- skórne uszne projekcyjne pola;
- projekcyjnie pola na tęczę oka.

W takiej kolejności można wykorzystać wszystkie pola w trakcie diagnozowania naszego organizmu w sposób niekonwencjonalny.

Najprostszą metodą spośród wszystkich wymienionych jest właśnie obserwacja projekcyjnych pól tęczówki, ze względu na łatwy do niej dostęp.

Istota irydodiagnostyki polega na badaniu wrodzonych i adopcynie – troficznych wyjątków i zmian w strukturze, reliefie, kolorystyce i pigmentacji tęczówki i porównywaniu tych zmian z topograficzną projekcją organów naszego organizmu na tęczówce.

Irydologia pozwala:

1. Określić podatność całego organizmu i poszczególnych organów na różnego rodzaju schorzenia.
2. Rozpoznać istniejące kliniczne objawy chorób i dysfunkcję organów.
3. Ujawnić już powstałe patologiczne zmiany w naszym organizmie.
4. Prześledzić dynamikę patologicznych zmian, również pod wpływem leczenia.
5. Określić toksyczne zatrucie naszego organizmu i obserwować proces odtrucia.

Zmiany na tęczówce oka są analizowane za pomocą tak zwanych map irydologicznych, określających topografię tęczówki. Do dzisiaj opracowano ponad 30 różnych map topologicznych tęczówki oka. Wszystkie są podobne w całości, lecz każdy z badaczy dodaje coś szczególnego, opracowanego w wyniku własnej praktyki. Przy

zestawianiu wszystkich map irydologicznych wykorzystywane są podstawowe zasady opracowane przez wybitnego lekarza I. Peczely.

Dlaczego irydologia wykorzystywana jest jako metoda badania naszego organizmu?

1. Metoda jest dość prosta.
2. Absolutna nieszkodliwość.
3. Bardzo wczesne wykrywanie różnego rodzaju patologicznych zmian w organach.
4. Możliwość obserwacji wszystkich zmian w naszym organizmie w jednym polu widzenia.
5. Możliwość ustalenia przyczyny – badawczych powiązań różnego rodzaju symptomów.

Według dr I. Deck [3] irydologia naucza lekarza badać organizm w całości, a nie w zakresie poszczególnych organów. Oprócz tego pozwala określić pierwotne i drugorzędne zmiany w naszym organizmie, przeprowadzać zróżnicowaną diagnozę.

Irydologia pozwala obserwować przebieg zapobiegawczego leczenia środkami naturalnymi: homeopatią, akupunkturą, akupresurą, ziołolecznictwem, oczyszczaniem organizmu (w tym głodówką), dietoterapią. Pozwala również na określenie schorzeń przekazywanych genetycznie. Mówiąc o dużych możliwościach irydologii, chcę podkreślić, że ta metoda nie próbuje zastąpić innych metod badania, lecz je uzupełnia i wspiera w miarę swoich możliwości.

Jak każda inna metoda irydologia ma swoje atuty i wady. Na przykład bezbólony przebieg choroby nie daje patologicznych znaków na tęczówce oka. Jest to charakterystyczne np. dla chorób przewlekłych (opuchlizny w początkowym stadium, cysty, polipów itp.). Czasami schorzenia nerek, serca lub innych organów mogą być niezauważone przy zastosowaniu metod irydologicznych, ponieważ mają za mało receptorów nerwowych.

Należy również zwrócić szczególną uwagę na tzw. lateralizację (rozróżnienie ludzi leworęcznych i praworęcznych). Badanie tęczówki u ludzi leworęcznych wymaga specjalnych metod, o których napiszę dalej. U ludzi leworęcznych znaki na tęczówce prawego oka odpowiadają organom po prawej stronie ciała, a tęczówce lewego oka – lewej stronie. Natomiast u ludzi praworęcznych jest odwrotnie (na krzyż).

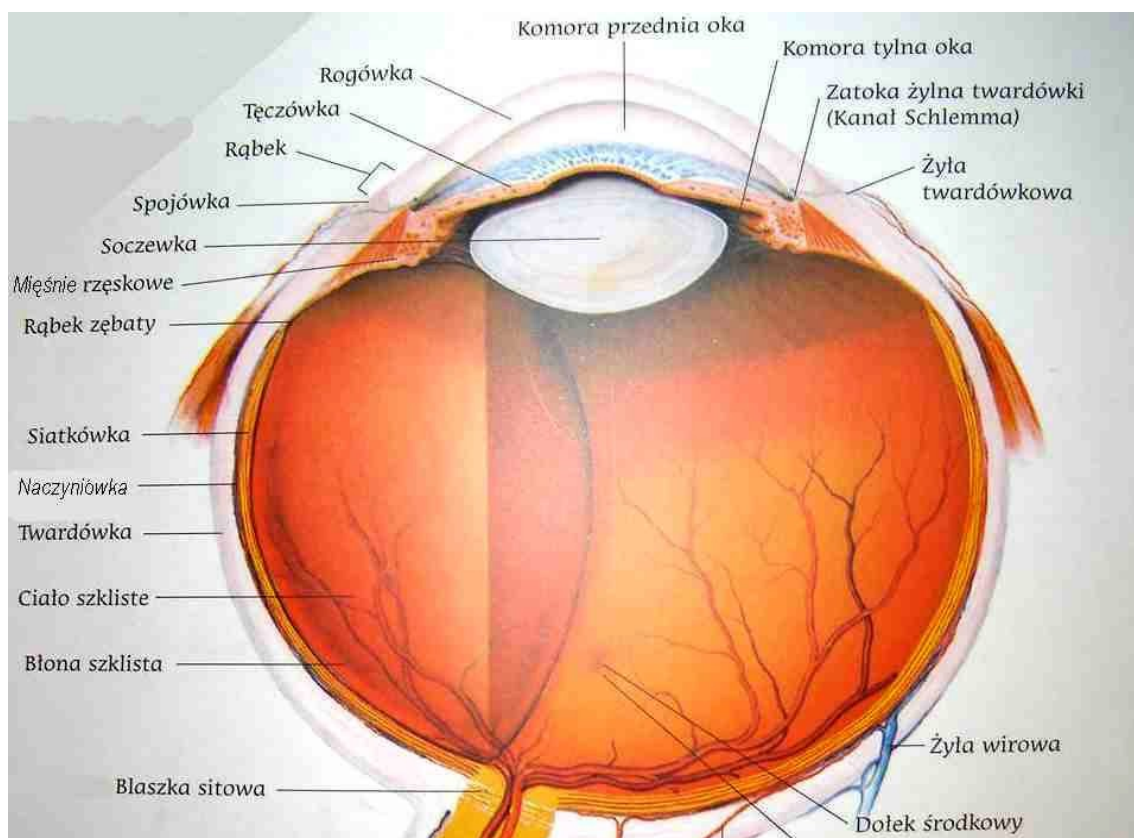
Dodatkowe trudności w trakcie analizy tęczówki mogą napotkać badacze, którzy nie są oftalmologami. Dotyczy to przypadków ocznych schorzeń lub ocznych zmian u ludzi starszych (np. zwyrodnienia), w wyniku których powstają znamiona na tęczówce, nie związane z odpowiadającymi im organami.

Granice irydologii zakreśla zdrowy rozsądek. Dr R. Bourdiol [2] pisze na przykład, że nie trzeba analizować tęczówki, aby postawić diagnozę płaskostopia, wystarczy po prostu spojrzeć na stopy.

BUDOWA OKA I TĘCZÓWKI

W trakcie wzrostu niemowlęcia w łonie matki oczy pojawiają się dość wcześnie – w trzecim tygodniu rozwoju, co pozwala ocenić za pomocą irydologii nawet prawidłowość rozwoju płodu i powstanie różnego rodzaju chorób genetycznych.

Oczy są receptorami centralnego układu nerwowego. Są zbudowane z kilku tkanek różnego rodzaju, które można podzielić na 4 części (Rys.1).



Rys.1. Struktura oka [13]

1. Zewnętrzną kapsułę, zawierającą twardówkę i rogówkę (Rys. 1)
2. Środkową część – układ żylny: chorioidea, ciało ciliarne (rzęskowe) i tęczęwkę.
3. Układ wzrokowo – nerwowy, zawierający siatkówkę z przewodnikami nerwowymi.
4. Światło – przewodzący aparat, zawierający rogówkę, płyn oczny wewnętrzny, soczewkę i szkliste ciało za nim (Rys. 1).

Tęczęwka oka ma podwójną budowę: mezodermalną i ektoderme nerwową. Górny obszar tęczęwki (stromalny) ma mezodermalną budowę, tylny (pigmentarny) – entodermalną. Z tylnej części wychodzą mięśnie tęczęwki (sfinkter i delator źrenicy, mięśnie rzęskowe Rys. 3). Tęczęwka dzieli oko na 2 części – przednią i tylną, i mieści się pomiędzy rogówką i soczewką. Peryferyczny brzeg tęczęwki przekształca się w ciało ciliarne (rzęskowe, Rys. 3). Forma tęczęwki jest lekko eliptyczna o średnicy (długości) 12,5 mm w poziomie i 12 mm w pionie. Średnia grubość tęczęwki wynosi około 300 μm .

Tęczęwka służy do ekranizacji światła, produkowania i odpływu ocznego płynu, podtrzymywaniu stałej temperatury wewnątrz oka w wyniku zmiany przestrzeni pomiędzy naczynkami krwionośnymi.

Ciekawe właściwości ma kolejny element oka - źrenica. Średnica źrenicy zmienia się w granicach 2 – 8 mm. Średnica w normie wynosi około 3 mm. Zmienia się z wiekiem. U dzieci jest wąska – do 2 mm, słabo reaguje na światło. W młodości wynosi około 4 mm.

W starości znów się zwęża, zmniejszają się również jej możliwości adaptacyjne.

Średnica źrenicy może się zmieniać w wyniku różnych czynników. Zwęża się pod wpływem światła, przy zamykaniu oczu, we śnie itp. Poszerzenie źrenicy jest wynikiem odczuć bólowych, dużego wysiłku fizycznego, pobudzenia nerwowego itp.

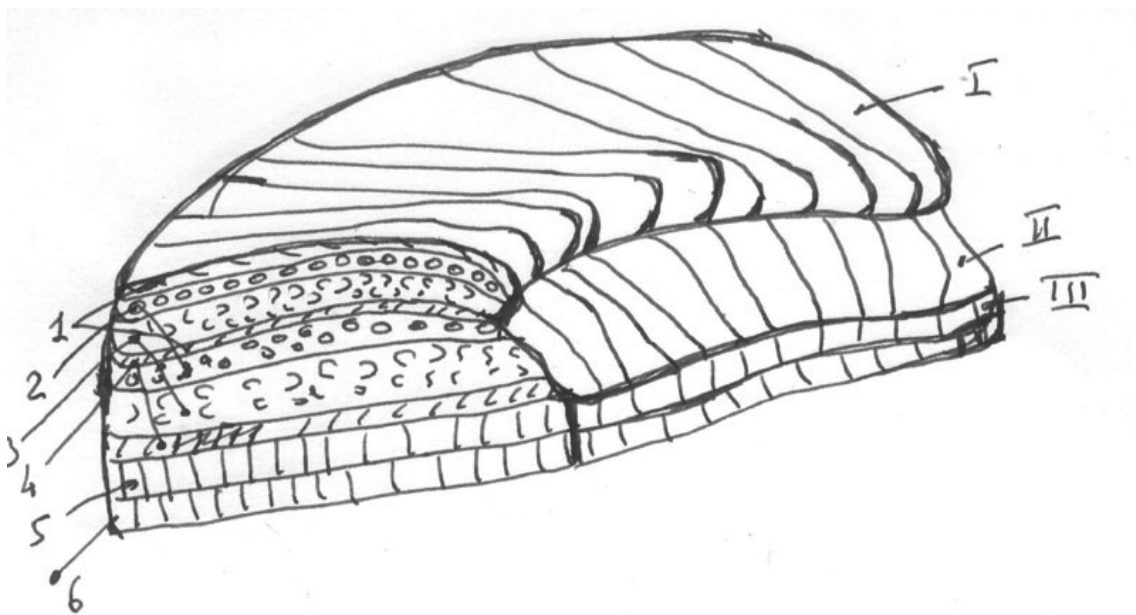
Tęczówka ma sporą sieć naczynek krwionośnych, mających swoistą architekturę. Arterialne drzewko wychodzi z systemu arterii ocznych, a żyły wchodzą do górnej żyły ocznej. Dwie tylne długie i 6-12 przednich krótkich ciliarnych arterii są rozgałęzione i tworzą duży pierścień arterialny. Od tego pierścienia odchodzą radialnie w kierunku źrenicy naczynka, które w obrębie 1,5 mm od źrenicy tworzą mały alternatywny pierścień na tęczówce. Wyglądają jak zębata linia, która ogranicza wewnętrzną część tęczówki od zewnętrznej i nazywa się **pierścieniem autonomicznym**. Od małego kółka arterialnego odchodzą cienkie naczynka, które kierują się do otworu źrenicy i tworzą pętle. Żyłki tęczówki znajdują się obok arterii, ale głębiej.

Sieć nerwową tęczówki tworzą gałązki trójniczego i okoruchowego nerwu. Podstawową rolę przy innerwacji tęczówki odgrywa sympatyczny (współczulny) układ nerwowy.

Badanie mikroskopijne tęczówki wykazuje jej wielowarstwowość (Rys. 2). Górna (mezodermalna) warstwa jest podzielona na dwie: powierzchnią (I) i głęboką (II). Właściwie taka wielowarstwowość jest charakterystyczna wyłącznie dla człowieka. Początki głębszej

warstwy odnaleziono tylko u małp. Powierzchniowa (mezodermalna) warstwa pokrywa tylko ciliarną (rzęskową) część tęczówki i kończy się przy pierścieniu autonomicznym. Nie przechodzi do części źrenicowej.

Przy bardziej dokładnym (histologicznym) badaniu każdą powierzchniową (mezodermalną) warstwę można podzielić (Rys.2):



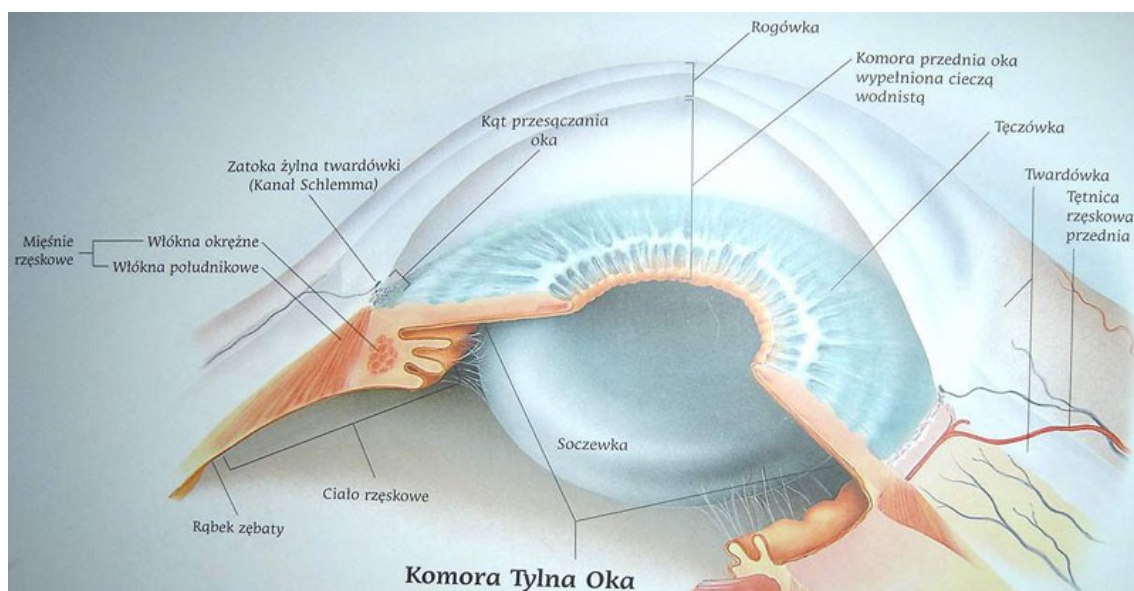
Rys. 2

1 – górna część – cienka membrana wielkości kilku powierzchniowych epitelialnych komórek; 2 – górna graniczna warstwa; 3 - warstwa naczynek krwionośnych, 4 tylna graniczna warstwa, 5 – pierwsza pigmentowa warstwa; 6 druga pigmentowa warstwa.

Górna (mezodermalna) część tęczówki, a dokładniej – górna pograniczna warstwa odpowiada za kolorystykę tęczówki, która zależy od jej grubości i ilości pigmentu (melaniny).

Tylna III (epidermalna) część tęczówki składa się z dwóch epiteliarnych pigmentowanych warstw. Ponieważ ektodermalna warstwa przykryta jest z góry mezodermalnymi warstwami, przy badaniu tęczówki widać tylko krawędź pigmentowanej warstwy ektodermalnej części (III), zwanej rąbkiem barwinkowym. (brzeg źreniczny).

Przód tęczówki można przedstawić tak jak pokazano na Rys. 3. Wszystkie części są dobrze widoczne przy badaniu irydologicznym.



Rys. 3. Podstawowa struktura tęczówki [13]:

1- strefa źrenicy; 2 – brzeg źrenicy - rąbek barwinkowy; 3 – pole źrenicowe; 4 – pierścień autonomiczny; 5 – pole rzęskowe (pas ciliarny), 6 – brzeg rzęskowy.

Podstawowymi parametrami tęczówki są: kolor, obraz i topologia.

PERYFERYCZNE ZNAKI

Bardzo ważny wpływ na badanie mają tak zwane peryferyczne znaki, które mogą uzupełnić badanie tęczówki. Analiza tych znaków nie wymaga specjalnego sprzętu badawczego, a może dostarczyć bardzo cennych dodatkowych informacji o stanie zdrowia człowieka. Według P. Schmidta [10] i R. Bourdiola [2] wyróżniamy 5 najbardziej wpływowych grup peryferycznych znaków.

Rola brwi w diagnozie

P. Schmidt [10] podkreśla trzy typy brwi:

- okrągłe, charakterystyczne dla charakteru sentymentalnego, niesystematycznego, artystycznego;
- proste, charakterystyczne dla charakteru rozsądnego, ułożonego, pedantycznego;
- nierówne, zębate, charakterystyczne dla charakteru nieufnego, krytycznego, półpedantycznego;
- gęste brwi świadczą o twardym charakterze, natomiast brwi rzadkie wskazują na słaby charakter.

Każda z brwi ma trzy podstawowe części: „głowę”, „ciało” i „ogon”. Brak lub rzadkie włoski w „ogonku” świadczy o chorobie trzustki, jest tak również przy syfilisie. Głębokie zmarszczki nad „głową” prawej brwi świadczą o naruszeniu funkcji wątroby, a nad „głową”

lewej brwi – o naruszeniu funkcji śledziony lub chorób związanych z krwią. Wyraźnie czerwona skóra brwi wskazuje na stan zapalny nerek.

Rola powiek w diagnozie

P. Schmidt [10] na podstawie własnych doświadczeń pokazuje szereg możliwych naruszeń w organizmie, związanych z wyglądem powiek:

- brązowy kolor świadczy o uszkodzeniu kielicha nerek;
- ciemno - brązowy kolor w postaci drobnych plamek wskazuje na przewlekłe schorzenie wątroby;
- „mleczno kawowy” kolor w postaci drobnych plamek wyłącznie na dolnej części powiek wskazuje na przewlekłą niewydolność nerek;
- różnego rodzaju brodawki na powiekach wskazują na możliwość raka nerek.

Rola twardówki w diagnozie

Irydolog musi wiedzieć o specyficznej kolorystyce twardówki (sclery). Dla twardówki niektórych typów Murzynów charakterystyczna jest brązowa pigmentacja. Szereg azjatyckich narodowości ma równomierny żółty kolor twardówki.

Wiek również stanowi faktor zróżnicowania fizjologicznego koloru twardówki. Jasnoniebieski okras twardówki jest charakterystyczny

u niemowląt, biały z odcieniem jasnobrażowym – u ludzi młodych, a żółty odcień u ludzi starszych.

Patologiczny kolor twardówki według R. Bourdiol [2] i naszych doświadczeń:

- czerwony odcień – naruszenia sercowe;
- matowo - białe - schorzenia płuc;
- brązowe – naruszenia funkcji nerek;
- zielonkawe – naruszenia funkcji wątroby.

We wszystkich przypadkach obserwacji pigmentacji twardówki należy wykluczyć zmianę koloru w wyniku użycia leków lub barwionych kropeł do oczu.

Odrębną kwestią jest waskult i konjunktynit twardówki.

Rola rogówki w diagnozie

W normalnym stanie na rogówce nie widać żadnych naczynek. Istnienie naczynek na rogówce, zarówno czerwonych, jak i białe – szarych jest patologią.

Jednym z najbardziej widocznych znaków przy badaniu rogówki jest tak zwany **pierścień sodowo – lipidowy** lub pierścień cholesterolowy. Powstaje w górnej i dolnej części rogówki w postaci szaro – białych łuków. Badania mikroskopijne pokazują, że wyglądają one jak grudki soli morskiej. Osobne łuki z czasem zamykają się, tworząc pierścień wokół całego limba rogówki. Ich

pojawienie się, według M. Bardadyn [1], jest rezultatem zaburzeń równowagi kwasowo – zasadowej i prowadzi do kwasicy oraz nieprawidłowej gospodarki lipidowej.

E.S.Welchowier [12] stwierdza, że w miarę starzenia się organizmu częstotliwość występowania pierścienia sodowego narasta od zera w wieku 20 lat, do 44% u ludzi starszych, po 70 roku życia. Według dr M. Bardadyn [1] ma to bardzo ważne znaczenie diagnostycznie i pozwala na wykrycie miażdżycy w stadium początkowym. Jeżeli pojawia się w górnej części rogówki, to najbardziej narażone na uszkodzenie są naczynia mózgowe, jeśli w dolnej – to naczynia kończyn dolnych. Równocześnie pierścień sodowy świadczy o stopniu starzenia się organizmu.

Tego objawu nie wolno pomylić ze zmianami o podobnym charakterze:

- pierścień lekowy (który mogą spowodować środki farmakologiczne, takie jak aspiryna) o brudno – szarym kolorze, bikarbonat sodu, w wyniku którego powstają łukowe szaro - białe złogi;
- pierścień o zielonym kolorze, związany z wrodzonym uszkodzeniem wątroby, które prowadzi do naruszenia rozkładu związków miedzianych;
- brązowy pierścień na pograniczu rogówki z rozplyniętymi krawędziami świadczy o chorobach nerek;
- białe „zadrapania” jak od paznokcia na bokach rogówki świadczą o poważnym uszkodzeniu czaszki związanych z utratą przytomności.
- różowy kolor rogówki może oznaczać cukrzycę.

JAK SKORZYSTAĆ Z WIEDZY ZAWARTEJ W PEŁNEJ WERSJI EBOOKA?

Pełna wersja ebooka znajduje się na stronie:

<http://irydologia.zlotemysli.pl>

[Kliknij](#), by zapoznać się z praktyczną wiedzą na temat irydologii.

Poznaj niezwykle tanią i skuteczną metodę diagnozowania Twojego stanu zdrowia!




**Poleć znajomemu e-booka
i zarób 50% jego wartości**



**Kupuj e-booki za punkty,
nie za złotówki**

POLECAMY TAKŻE PORADNIKI:

Akupresura w praktyce – Danuta Popowicz



Jak skutecznie pozbyć się uciążliwych dolegliwości i wspomóc konwencjonalne leczenie wielu chorób?

Wykorzystaj wiedzę, której początki powstały już kilka tysięcy lat temu, która jest stale poszerzana i potwierdzana badaniami. Akupresura nic nie kosztuje, a do tego jest bezpieczną i bezinwazyjną metodą poprawy Twojego zdrowia.

Więcej o tym poradniku przeczytasz na stronie:
<http://akupresura.zlotemysli.pl>

"Zdobyłem większą wiedzę na temat funkcjonowania mojego organizmu. Polecam tę publikację wszystkim, którzy chcą w szybki i łatwy sposób pozbyć się uciążliwych dolegliwości."

Łukasz Nowak

Zdrowe odżywianie i jego sekrety - Sergey Karpov i Wiera Chmielewska



W jaki sposób odpowiedni dobór produktów żywnościowych i medycyna niekonwencjonalna mogą polepszyć Twoje zdrowie?

Jeśli należysz do grupy ludzi, którzy nie znoszą lekarzy i środków farmakologicznych, jeśli zależy Ci na zdrowiu i cenisz sobie niekonwencjonalną medycynę i alternatywne podejście do leczenia – ebook ["Zdrowe odżywianie i jego sekrety"](#) podpowie Ci jak się odżywiać, by Twój organizm zachował zdrowie i witalność

Więcej o tym poradniku przeczytasz na stronie:
<http://zdrowe-odzywianie.zlotemysli.pl>

"Dzięki ebookowi postanowiłem zmienić dotychczasowe zasady żywienia całej rodziny. W naszym jadłospisie używamy znacznie więcej świeżych owoców i warzyw a także stosujemy naturalne suplementy. Nasze społeczeństwo posiada bardzo znikomą wiedzę na temat zdrowego odżywiania. Pozycja jest bardzo interesująca i warta przeczytania."

Maria Wiesława Nehrebecka

**Zobacz pełen katalog naszych praktycznych poradników
na stronie www.zlotemysli.pl**